
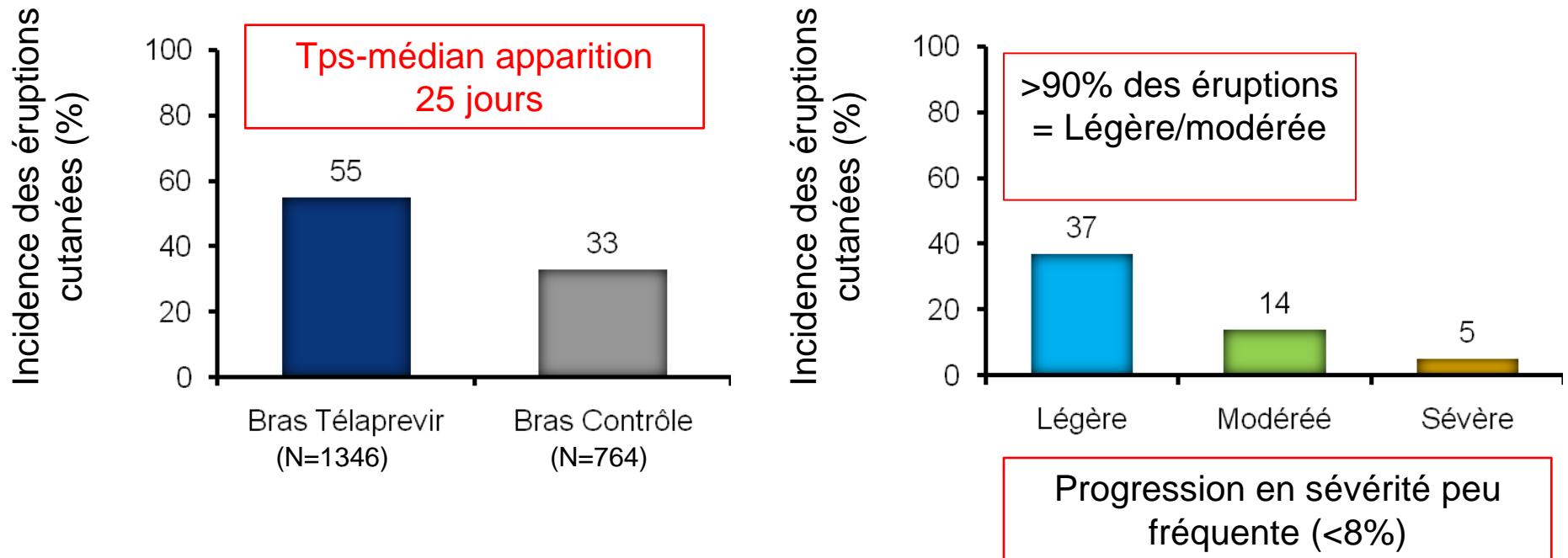


Gestion des effets secondaires cutanés



Nicolas Dupin, MD
Université Paris Descartes,
CHU Cochin, APHP
Paris

Données sur les éruptions cutanées sous téléprevir



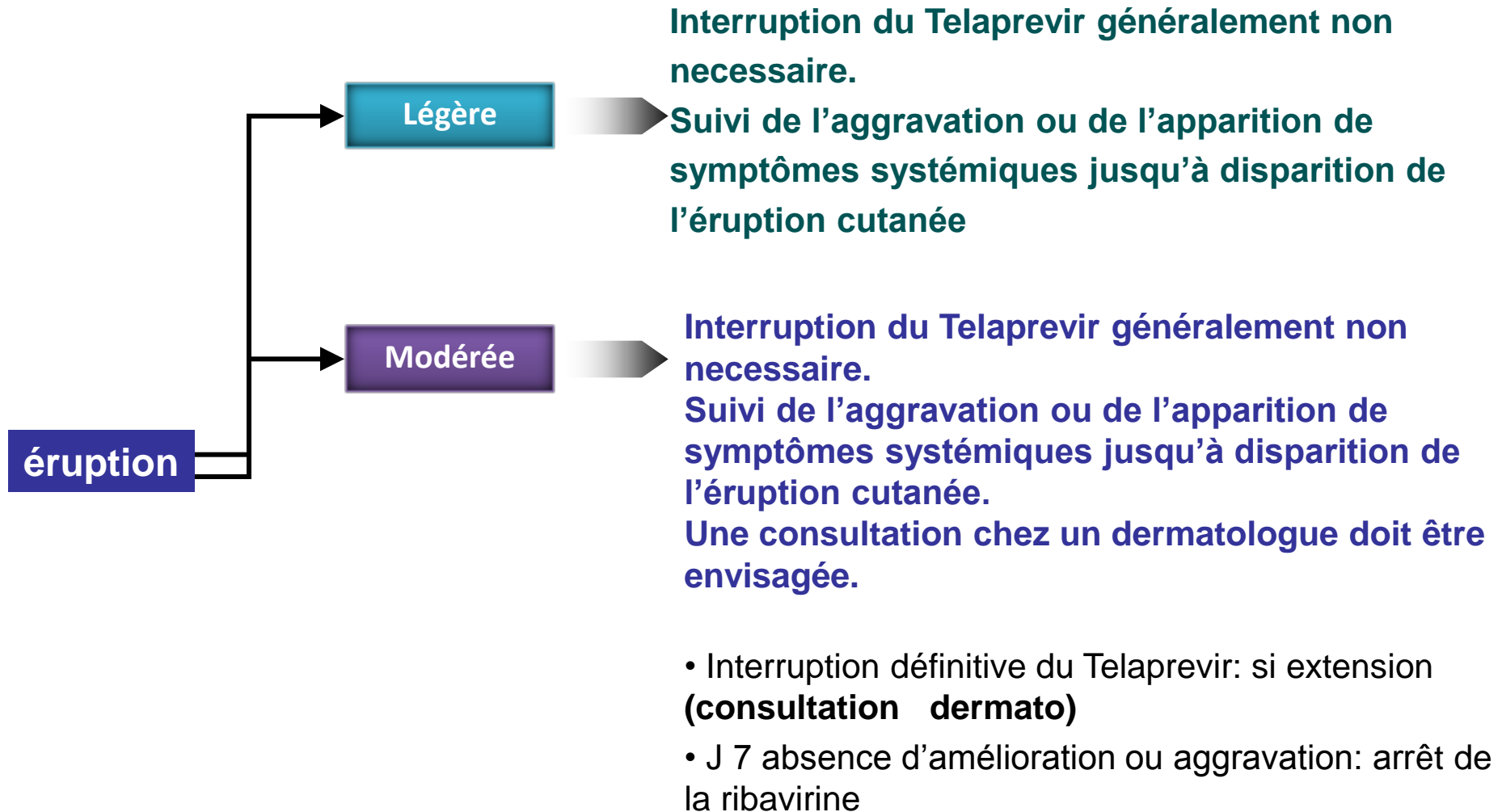
• Caractéristiques des éruptions:

- Prurigineuse
- Eczémateuse
- Surface corporelle atteinte <30%
- Prurit anal et anite 25% mais en pratique faible

Eruption cutanée: 4 grades de gravité

- **Légère:** éruption localisée et /ou éruption de distribution limitée (jusqu'à plusieurs endroits isolés du corps)
- **Modérée:** éruption diffuse atteignant jusqu'à 50% SC
- **Sévère: (5%) SC atteinte > à 50% et/ou associée à**
 - des symptômes systémiques significatifs,
 - une ulcération des membranes muqueuses,
 - des lésions en cocarde,
 - un décollement de l'épiderme
- **SCARs**

Prise en charge des grades 1 et 2



Prise en charge de l'éruption sévère et SCAR

Sévère: éruption diffuse >50% SC et/ou association à:

- des symptômes systémiques significatifs,
- une ulcération des membranes muqueuses,
- des lésions en cocarde,
- un décollement de l'épiderme

SCAR:

Suspicion ou diagnostic d'une éruption bulleuse généralisée, d'un DRESS, d'un syndrome de Stevens-Johnson/nécrolyse épidermique toxique, d'une pustulose exanthématique aiguë généralisée, d'un érythème polymorphe

éruption

Sévère

Telaprevir: arrêt immédiat et définitif

Une consultation chez un **dermatologue** est **recommandée**.

Suivi de l'aggravation ou de l'apparition de symptômes systémiques jusqu'à disparition de l'éruption cutanée.

J 7 absence d'amélioration ou aggravation:
arrêt de la ribavirine

SCARs

Arrêt immédiat et définitif de tous les traitements
Consulter un dermatologue.

Absence de réintroduction du TELAPREVIR

Caractéristiques des rash sous telaprevir (>90%)

1. peuvent survenir n'importe quand (majorité avant 4 semaines)
2. Sont prurigineux
3. Associés à une sécheresse cutanée
4. Progression lente ou stable

Comment reconnaître un SCAR ?

Quand suspecter un DRESS (critères d'alerte)

1. Début retardé, 5-10 semaines après le début du tt
2. Exanthème d'extension rapide
3. Fièvre >38°5 prolongée
4. Œdème facial

Critères de confirmation

1. Adénopathies
2. Hyperéosinophilie
3. Présence de lymphocytes atypiques
4. Élévation des ALT
5. Élévation de la créatininémie

Si présence d'un seul critère de confirmation
Arrêt des traitements

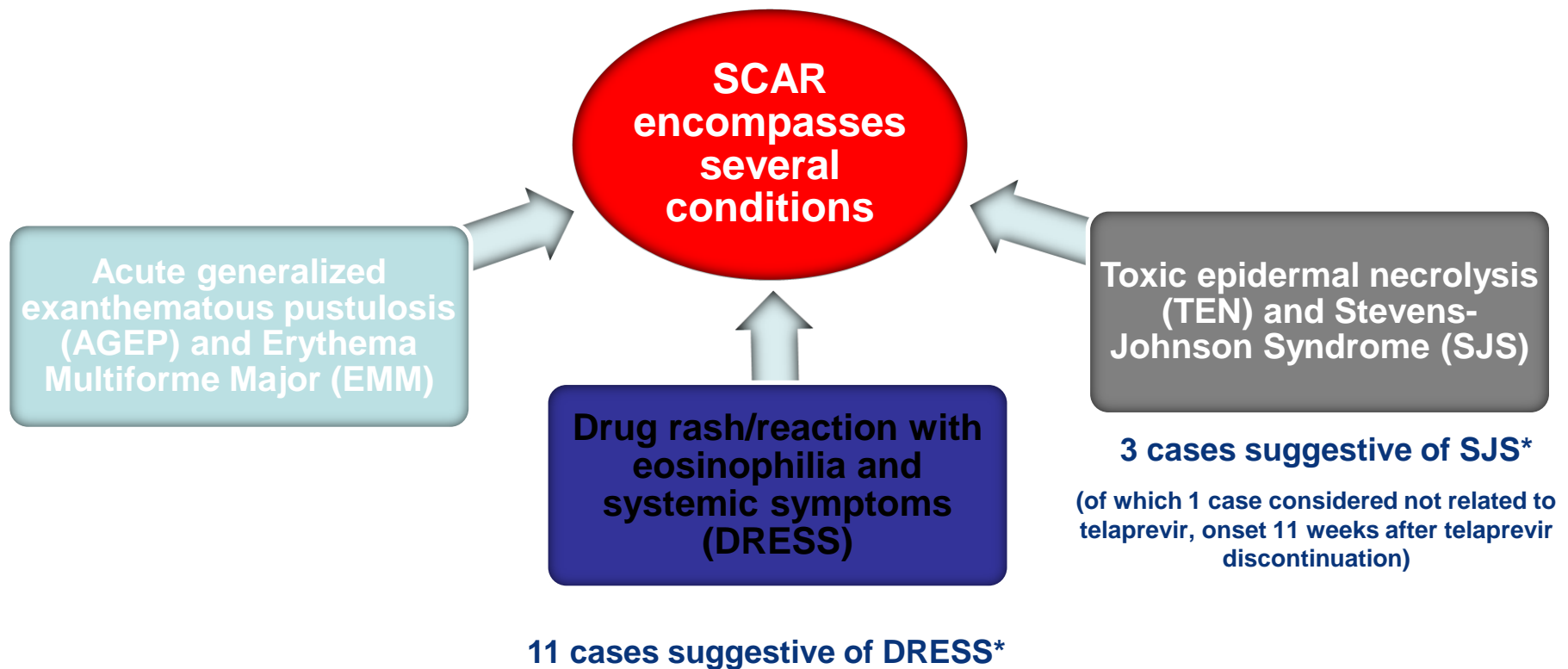
Quand suspecter un Steven-Johnson ou un Lyell (critères d'alerte)

1. Douleurs cutanées
2. Exanthème d'extension rapide
3. Atteinte d'au moins 2 muqueuses
4. Présence de bulles ou d'un décollement épidermique
5. Présence de lésions en cocarde typique ou atypique

Si présence des critères 3 ou 4
Arrêt des traitements

SCAR reported with telaprevir phase 2 and 3

- Collective term for severe drug-related skin conditions that can be associated with significant morbidity



3 cas sous presse, Chen ST J Hepatology 2012

INCIVO (telaprevir) EU SmPC

<http://www.fda.gov/downloads/AdvisoryCommittees/Committees/MeetingMaterials/Drugs/AntiviralDrugsAdvisoryCommittee/UCM252562.pdf>

*In placebo-controlled Phase II/III trials, 0.4% of patients had suspected DRESS; in telaprevir clinical experience, less than 0.1% of patients had SJS

Grade 1

Grade 1 (Mild)

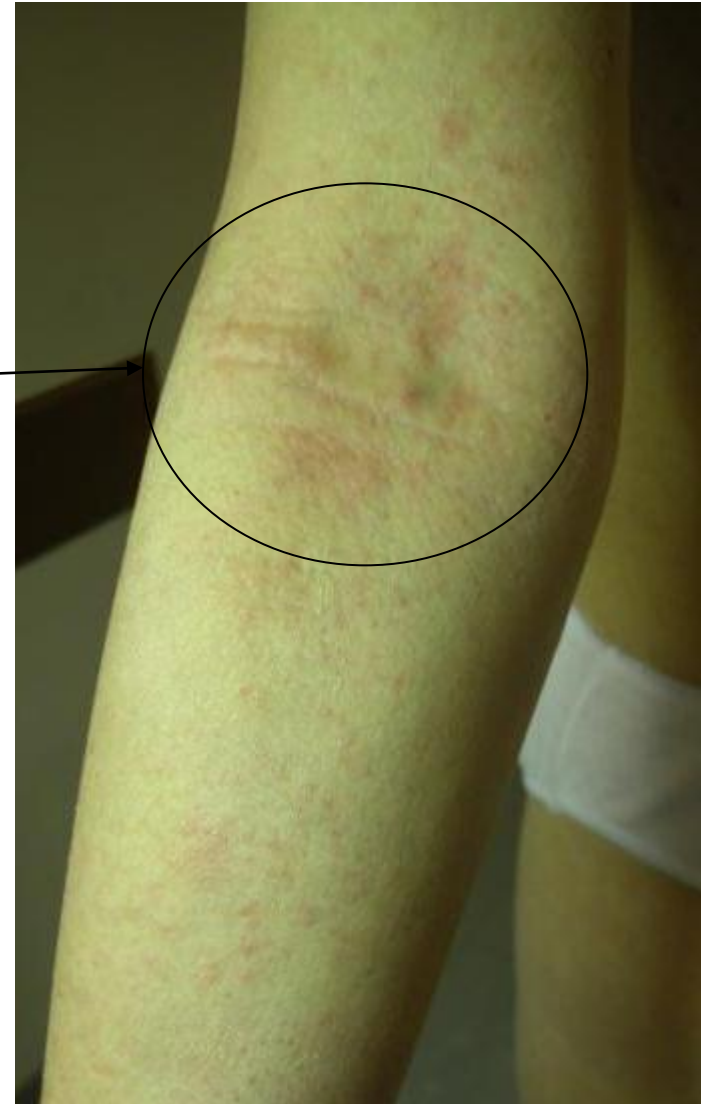- Localised skin eruption
- With or without pruritus

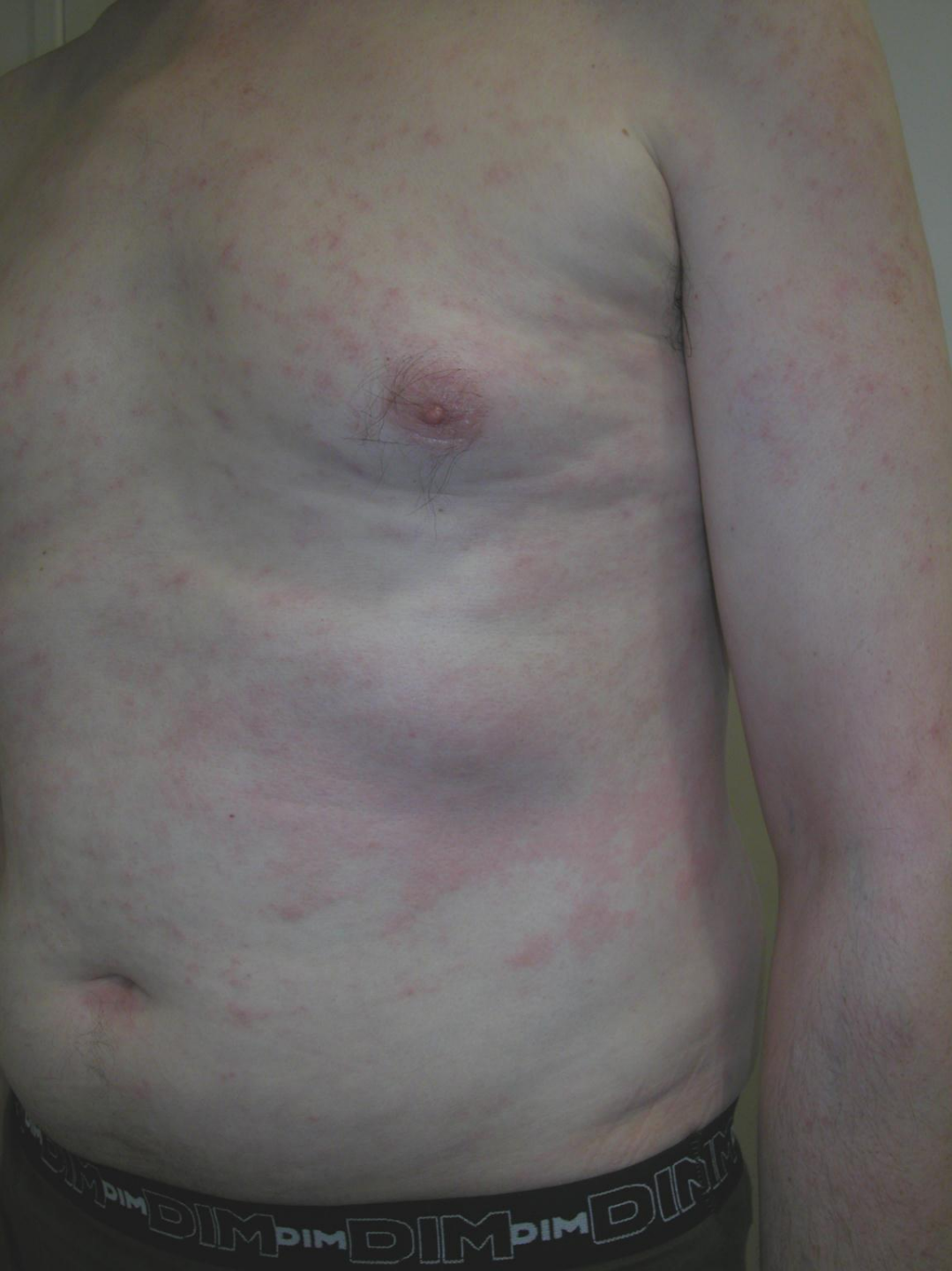

Poursuite du traitement

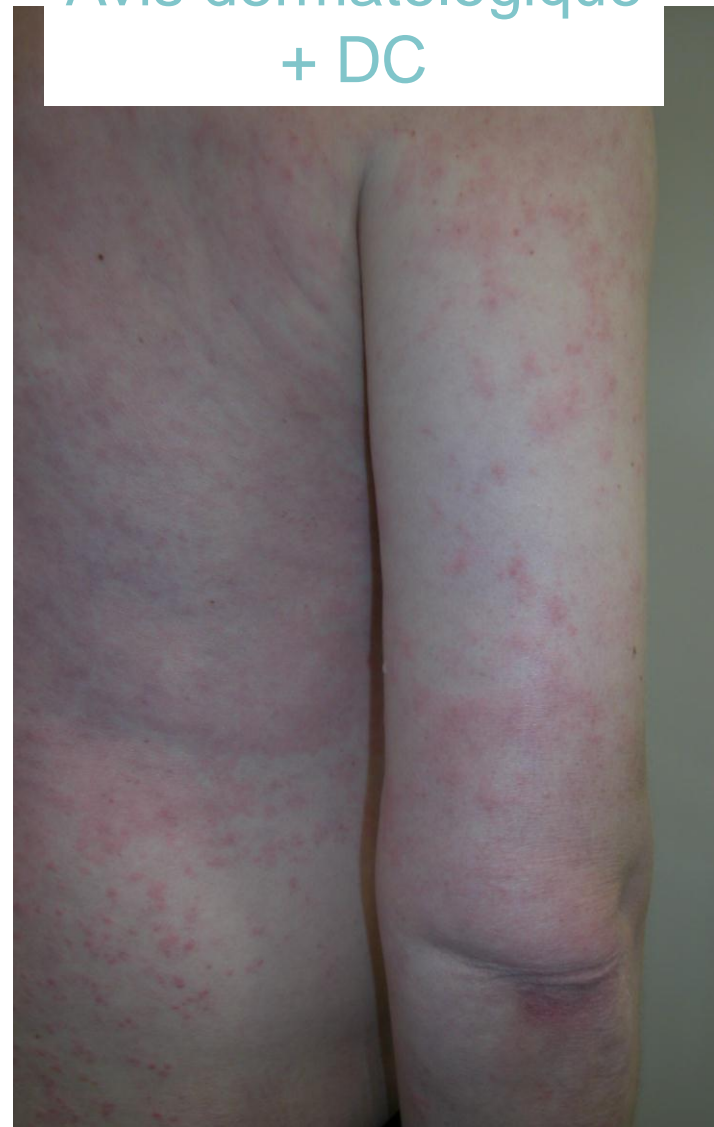Émollient

Dermocorticoïde de classe 3

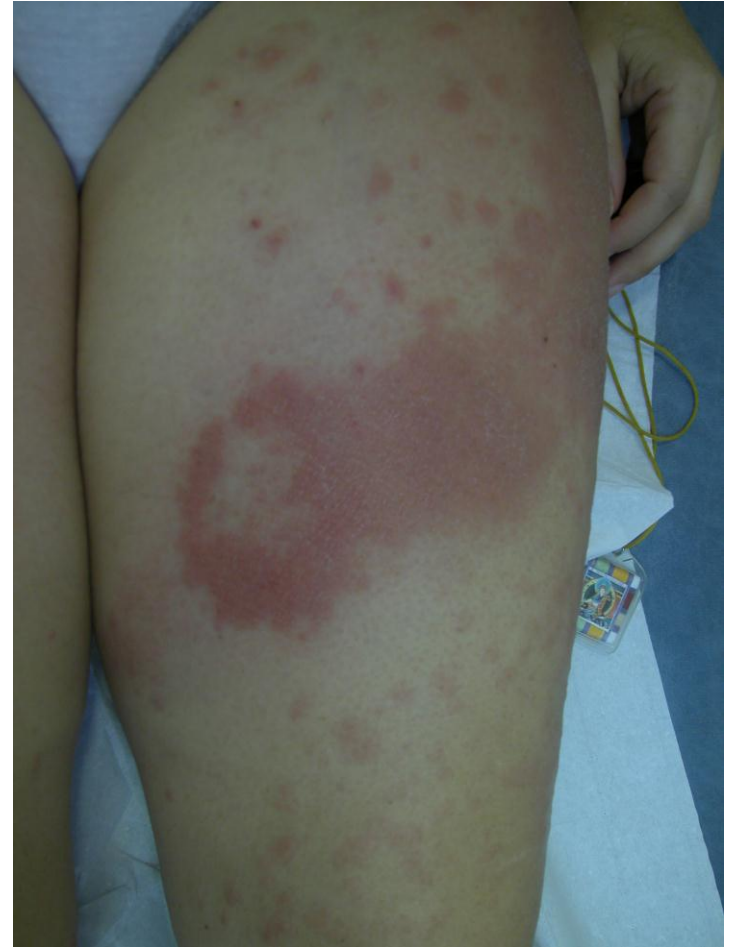
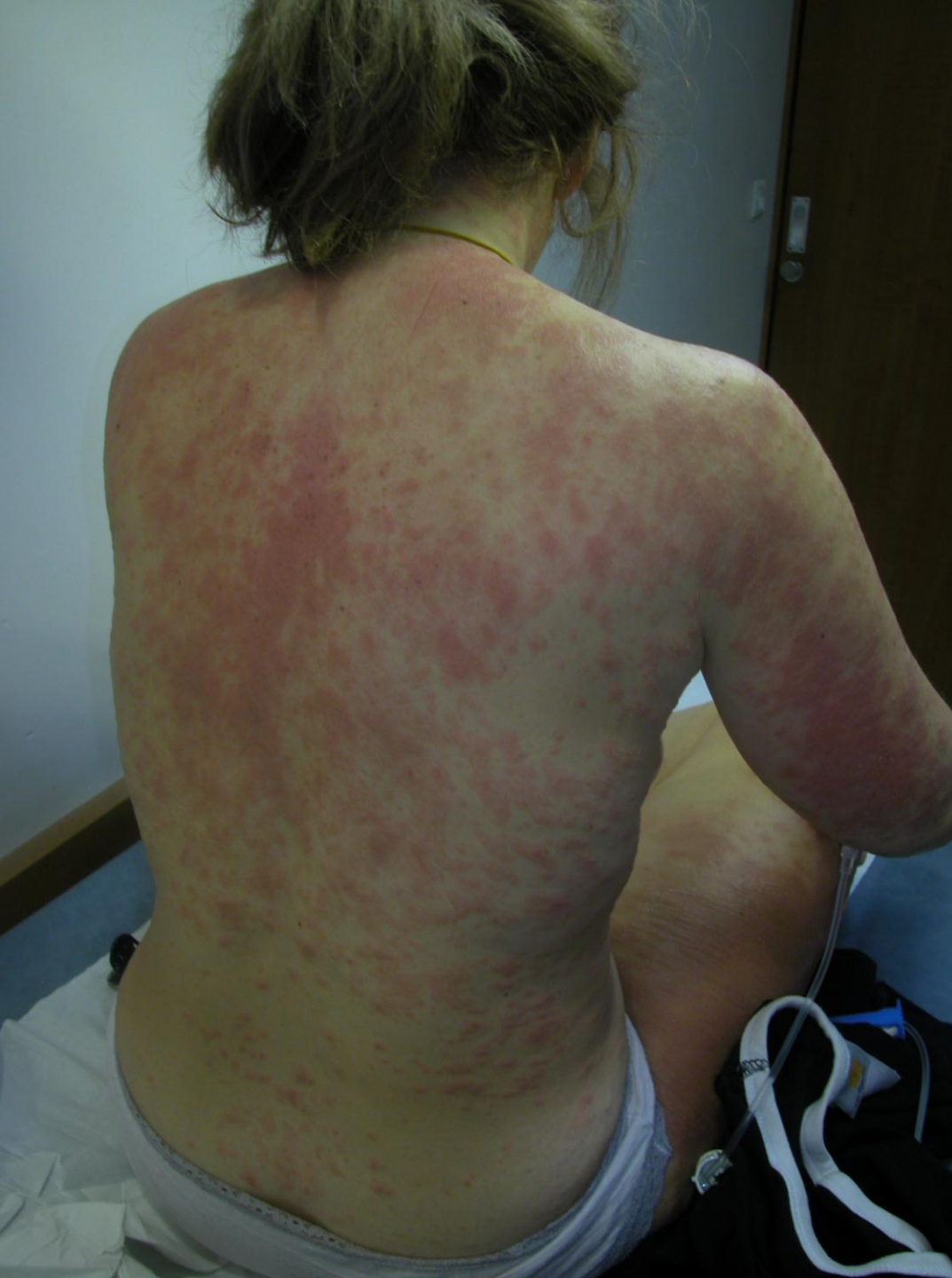


grade 2
Poursuite du tt
Avis dermatologique
+ DC



Rash modéré, grade 2/3
Avis dermatologique
Poursuite du tt + DC



Conclusions

- En pratique les recommandations de l'AFEF sont applicables pour les patients co-infectés
- Paradoxalement, pas de signal fort d'un sur-risque d'ES cutanés chez les patients co-infectés
- L'importance de réagir vite et d'une collaboration hépato, infectieux et dermatologues
- Apprécier la gravité du rash sur quelques éléments pour prendre la meilleure décision

